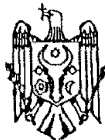




MD 3724 F1 2008.10.31

REPUBLICA MOLDOVA



(19) Agenția de Stat
pentru Proprietatea Intelectuală

(11) **3724** (13) **F1**
(51) Int. Cl.: *A61K 36/05* (2006.01)
A61K 8/23 (2006.01)
A61K 31/167 (2006.01)
A61P 1/02 (2006.01)
A61P 31/22 (2006.01)

(12) **BREVET DE INVENȚIE**

Hotărârea de acordare a brevetului de invenție poate fi revocată în termen de 6 luni de la data publicării	
(21) Nr. depozit: a 2008 0068 (22) Data depozit: 2008.03.07	(45) Data publicării hotărârii de acordare a brevetului: 2008.10.31, BOPI nr. 10/2008
(71) Solicitant: UNIVERSITATEA DE STAT DE MEDICINĂ ȘI FARMACIE "NICOLAE TESTEMIȚANU" DIN REPUBLICA MOLDOVA, MD	
(72) Inventatori: UNCUȚA Diana, MD; RUDIC Valeriu, MD; GODOROJA Pavel, MD; LUPAN Ion, MD; PARII Angela, MD	
(73) Titular: UNIVERSITATEA DE STAT DE MEDICINĂ ȘI FARMACIE "NICOLAE TESTEMIȚANU" DIN REPUBLICA MOLDOVA, MD	

(54) **Metodă de tratament al stomatitei herpetice de grad mediu și grav**

(57) **Rezumat:**

1
Invenția se referă la medicină, în special la stomatologie.

Conform invenției metoda de tratament al stomatitei herpetice de grad mediu și grav constă în aceea că se prelucrează mucoasa cavității bucale cu soluție de NaCl de 0,9% ozonată, ce conține 4...5 mg/l de ozon, timp de 3...5 min, apoi cavitatea bucală se clătește cu soluție de furacilină timp de 2...4 min, după care pe sectoarele afectate ale mucoasei cavității bucale se aplică gelul Lidoclor,

2
iar peste 3...5 min pe aceleași sectoare se aplică gelul BioR de 0,1%, procedura se efectuează de 4...8 ori pe zi, totodată concomitent se administrează 500 mg de Valtrex, de 2 ori pe zi, *per os* și 1 ml de BioR de 0,5%, intramuscular, de 2 ori pe zi în primele 5 zile, iar în următoarele odată pe zi, seria de tratament fiind de 7...10 zile.

Revendicări: 1

MD 3724 F1 2008.10.31

Descriere:

Invenția se referă la medicină, în special la stomatologie.

5 Se cunoaște metoda de tratament al stomatitei herpetice de grad grav și mediu, care constă în aceea că se efectuează terapia antiherpetică: se administrează aciclovir, câte 200 mg de cinci ori pe zi timp de 5...7 zile; se aplică terapia desensibilizantă, imunomodulatoare, vitaminoterapia, și
10 tratament local. Tratamentul local constă în aceea că porțiunile afectate ale mucoasei se prelucrează cu soluție anestezică de 0,5...1%, așa ca trimecain, lidocaină; se efectuează prelucrarea antisepctică cu asemenea preparate ca: soluție de peroxid de hidrogen 1%, soluție de permanganat de potasiu 0,02%, soluție de clorhexidin 0,06%, enzime proteolitice; se prescrie o terapie epitelizantă și
15 antivirală locală [1].

Dezavantajul acestei metode este eficacitatea redusă a tratamentului aplicat, recidivele frecvente ale afecțiunii, surmenajul medicamentos substanțial. La administrarea aciclovirului s-a semnalat uneori prezența grețurilor, vărsăturilor, diareii, precum și a unor manifestări neurologice în formă de
20 tremurături. O altă incomoditate în administrarea aciclovirului este permanenta grijă a pacientului de a nu uita ora de primire a medicamentului, deoarece se recomandă *per os* de 5 ori pe zi, în total 5...7 zile. Pe lângă aceasta, metoda cunoscută nu asigură o cicatrizare rapidă a mucoasei cavității
25 bucale.

Problema pe care o rezolvă invenția propusă este sporirea eficacității tratamentului stomatitei herpetice de grad grav și mediu, precum și cicatrizarea rapidă, eficientă și indoloră a mucoasei
30 cavității bucale.

Conform invenției, metoda de tratament al stomatitei herpetice de grad mediu și grav constă în aceea că se prelucrează mucoasa cavității bucale cu soluție de NaCl de 0,9% ozonată, ce conține
35 4...5 mg/l de ozon, timp de 3...5 min, apoi cavitatea bucală se clătește cu soluție de furacilină timp de 2...4 min, după care pe sectoarele afectate ale mucoasei cavității bucale se aplică gelul Lidoclor, iar peste 3...5 min pe aceleași sectoare se aplică gelul BioR de 0,1%, procedura se efectuează de
40 4...8 ori pe zi, totodată concomitent se administrează 500 mg de Valtrex, de 2 ori pe zi, *per os* și 1 ml de BioR de 0,5%, intramuscular, de 2 ori pe zi în primele 5 zile, iar în următoarele odată pe zi, seria de tratament fiind de 7...10 zile.

Pentru stomatita herpetică de grad grav și mediu este caracteristic un debut acut cu ridicarea
45 temperaturii până la 39...40°C, frisoane, neliniște, indispoziție, refuzul de la mâncare din cauza durerilor acute în cavitatea bucală. La bolnav apare hipersalivație, halenă fetidă. Mucoasa cavității bucale este hiperemiată, edemată. Pe mucoasa obrazilor, gingiilor, limbii, suprafeței interioare a
50 buzelor, pe bolta palatină moale și dură, stâlpul palatin și pe amigdale se formează vezicule cu diametrul de 2...3 mm, la început cu conținut transparent, apoi de nuanță gălbuie. Peste 2...3 zile veziculele se sparg, formând eroziuni dolore, acoperite cu depuneri albe. Pe bolta palatină se pot
55 forma focare erosive mai mari, care se contopesc, pe gingii eroziuni punctiforme pe fundalul unei eroziuni pronunțate. Este caracteristică limfadenita regională.

Metoda propusă de tratament permite pentru prima dată de a jugula manifestările stomatitei herpetice, care îl deranjează cel mai mult pe bolnav. A fost demonstrat clinic că cu cât mai eficient
60 tratamentul efectuat jugulează boala, mai repede se normalizează procesul patologic infecțios, cu atât mai activ se restabilesc factorii protecției imunologice locale. Confirmă cele spuse rezultatele cercetării lizozimului în salivă. În perioada vindecării clinice conținutul de lizozim se află în
65 limitele normei numai la bolnavii tratați conform metodei revendicate. Tratamentul local, care constă în aceea că de 4...8 ori pe zi se prelucrează cavitatea bucală cu soluție ozonată de NaCl 0,9%, ce conține 4...5 mg/l ozon, timp de 3...5 min, se clătește cavitatea bucală cu soluție de
70 furacilină timp de 2...4 min, apoi pe sectoarele afectate ale cavității bucale se aplică gelul Lidoclor, iar peste 3...5 min pe ele se aplică gelul BioR 0,1%, permite de a jugula sigur sindromul bolii, de a înlătura senzațiile subiective neplăcute (usturimea, pruritul) pentru câteva ore, preîntâmpină
75 dezvoltarea unor infecții secundare și apariția erupțiilor repetate în cavitatea bucală, înlătură halena fetidă, iar evoluția erupțiilor herpetice, de obicei, încetează.

Administrarea zilnică, de două ori pe zi, *per os* a 500 mg de Valtrex și intramuscular 1 ml de BioR 0,5% permite nu numai să inhibe total reproducerea virusului și activitatea lui biologică, să
80 blocheze dezvoltarea lui și cu o exactitate mare să preîntâmpine transmiterea virusului altor persoane, dar și să înlătore repede intoxicația organismului, să restabilească, apoi și să ridice imunitatea locală și generală.

Totodată, a fost dovedit că în sânge se mărește considerabil conținutul anticorpilor, care distrug
85 virusii și leagă complementul în comparație cu metodele de tratament cunoscute. Metoda de tratament propusă, care constă în tratarea consecutivă a mucoasei cavității bucale cu combinația de

MD 3724 F1 2008.10.31

4

preparate medicamentoase și tratarea generală permite de a obține inactivarea ADN viral în celulă, ceea ce preîntâmpină recidivarea bolii.

5 Astfel, metoda revendicată amplifică în așa măsură factorii de protecție, încât organismul este în stare să lichideze total infecția. Cercetările clinice și de laborator efectuate arată că timp de 5...8 zile după începutul tratamentului dispare limfopenia, se mărește capacitatea T-limfocitelor față de stimularea antigenă și mitigenă, sporește activitatea T-limfocitelor supresoare. În consecință are loc restabilirea imunității celulare.

10 Rezultatul invenției constă în jugularea simptomelor bolii, restabilirea rapidă a funcției și structurii membranelor celulare, ceea ce favorizează accelerarea proceselor regenerative, ameliorarea imunității celulare, precum și eliminarea totală a virusului herpes din organismul omului.

Avantajul metodei revendicate este elaborarea unei abordări complexe față de tratamentul stomatitei herpetice de gradul grav și mediu, care permite de a obține corecția atât a imunității locale, cât și generale, lichidarea totală a infecției fără apariția complicațiilor și a efectelor secundare.

15 Metoda se realizează în felul următor. După stabilirea diagnosticului - stomatită herpetică de grad grav sau mediu, se prelucrează mucoasa cavității bucale cu soluție de NaCl de 0,9% ozonată, ce conține 4...5 mg/l de ozon, timp de 3...5 min, apoi cavitatea bucală se clătește cu soluție de furacilină timp de 2...4 min, după care pe sectoarele afectate ale mucoasei cavității bucale se aplică gelul Lidoclor, iar peste 3...5 min pe aceleași sectoare se aplică gelul BioR de 0,1%, procedura se efectuează de 4...8 ori pe zi, totodată concomitent se administrează 500 mg de Valtrex, de 2 ori pe zi, *per os* și 1 ml de BioR de 0,5%, intramuscular, de 2 ori pe zi în primele 5 zile, iar în următoarele odată pe zi, seria de tratament fiind de 7...10 zile.

20 Metoda a fost elaborată la catedra de stomatologie pediatrică a Universității de Medicină „N. Testemițanu”.

25 În cercetare au fost incluși 57 de bolnavi (cu vârsta cuprinsă între 16...41 ani) cu stomatită herpetică recidivantă (35 de cazuri) și cu stomatită herpetică ca fiind primoinfecție cu *Herpes Simplex* (22 de cazuri).

30 Primii s-au aflat sub observația serviciului stomatologic pe perioade diferite de timp (1...3 ani), au urmat tratamente, inclusiv reluate în repetate rânduri pentru pusee de reactivare a virusului. Ceilalți 22, în majoritate adolescenți, s-au prezentat în premieră cu erupții herpetice perorale și intrabucale cu o vechime de la o zi până la 3...5 zile de la apariția primelor semnalmente specifice infecției herpetice.

Pentru tratamentul general al pacienților cu stomatite herpetice am selectat preparatul Valtrex 500 mg, care a fost administrat de 2 ori pe zi, timp de 7...10 zile.

35 Pentru consolidarea efectului antiherpetic și inițierea mai rapidă a proceselor rezolutive din mucoasa afectată, pentru durabilizarea efectului curativ s-a testat împreună preparatul antiherpetic Valtrex cu preparatul autohton Bior obținut din biomasă de *Spirulina Platensis*, cunoscut ca remediu citoprotectiv și de stabilizare a membranelor celulare. Preparatul BioR 0,5% a fost aplicat cu succes în injecții intramuscular sau în plica de tranziție de 2 ori pe zi, timp de 5 zile, iar în următoarele 10 zile o dată pe zi, inclusiv și după epitelizarea completă a leziunilor herpetice.

40 Testările acestui tratament conform datelor clinice, investigațiilor imunologice, citologice a mizat pe componența lui unică, ce include aminoacizi, oligopeptide și microelemente de valoare majoră pentru funcțiile organice. Preparatul BioR prin efectul membrano-stabilizant și calitățile de agent antiviral, împiedică pătrunderea virusului în celulă și astfel se blochează multiplicarea virală.

45 Deoarece la 9 pacienți cu herpes recidivant bucal și stomatită herpetică recidivantă au predominat afecțiuni gastroduodenale (gastrită, ulcer duodenal, prezența infecției *Helicobacter pylori*), includerea citoprotectorului BioR în schema de tratament al acestor afecțiuni a contribuit la dispariția durerilor și la accelerarea semnificativă a termenelor de cicatrizare. Materialul factologic acumulat face posibilă deducerea următoarelor: BioR, indiferent de căile de administrare este bine tolerat de pacienți. Preparatul nu provoacă complicații, stări alergice. Sub acțiunea BioR-ului durata seriei de tratament se reduce la 4...5 zile, iar proprietățile curative și adjuvante ale preparatului natural autohton BioR se exprimă prin clare calități de susținere a proceselor regenerative. Are loc reabilitarea curativă mai accelerată a leziunilor intra- și peribucale.

Exemplul 1

55 Pacienta V., 21 ani, s-a adresat cu acuzele: prezența ulcerărilor în cavitatea bucală, jenă la masticăție, cefalee, salivă abundentă.

Antecedente: starea generală s-a agravat după o suprarăcire, febră 37,6. Pentru prima dată în cavitatea bucală au apărut vezicule, care s-au spart la a doua zi, formând ulcerări dureroase.

60 Obiectiv: mucoasa orală este hiperemiată, prezența elementelor herpetice multiple (eroziuni, afte) localizate în sectorul buzelor, limbii, palatului dur. Sunt dureroase la atingere, miros fetid din cavitatea bucală, ganglionii limfatici regionali sunt măriți în volum.

MD 3724 F1 2008.10.31

5

Diagnosticul – stomatită herpetică acută, a fost confirmat de datele virusologice (prezența ADN viral de VHS tip 1 în conținutul tisular al veziculei), imunologice (IFN gamma 76,15 pg/ml), citologice (prezența celulelor patognomice gigante multinucleate). S-a efectuat tratamentul conform metodei propuse. Elementele herpetice s-au epitelizat la a patra zi. Nu s-au observat recidive. La o lună după tratament datele de laborator au fost: virusologice (ADN viral al VHS tip 1 nu s-a depistat), imunologice (IFN gamma 192 pg/ml), citologice (celule epiteliale fără modificări patologice). Starea generală a fost în continuare bună. Control repetat la 2, 6 și 12 luni.

Exemplul 2

10 Pacientul I., 32 ani, s-a adresat la medic cu plângeri de ulcere dureroase, la vorbire, febră 37,7, insomnie.

Antecedente: ulcerele au apărut pe parcursul a ultimilor 2 ani, la fiecare 3...4 luni. Recurența acestor elemente dureroase este în corelație cu stresurile permanente de la serviciu și cu frecvențele afecțiuni respiratorii.

15 Obiectiv: mucoasa orală eritematoasă, elemente herpetice caracteristice erozive, localizate pe marginile limbii, pe mucoasa labială, la nivel palatin – 17 elemente. Salivație abundentă, halenă orală, ganglionii limfatici regionali sunt măriți în volum.

20 Diagnosticul – stomatită herpetică recurentă, a fost confirmat de datele virusologice (prezența ADN viral de VHS tip 1 în conținutul tisular al veziculei), imunologice (IFN gamma 65,56 pg/ml), citologice (prezența celulelor gigante multinucleate). S-a efectuat tratamentul complex general și local conform metodei propuse. Vindecarea completă a elementelor herpetice a avut loc la a cincea zi. La o lună după tratament datele de laborator au fost: virusologice (ADN viral al VHS tip 1 nu s-a depistat), imunologice (IFN gamma 104 pg/ml), citologice (celule epiteliale obișnuite). Nu s-au observat recidive. Starea generală a fost în continuare bună. Control repetat la 2, 6 și 12 luni.

Exemplul 3

25 Pacientul T., 20 ani, s-a adresat la medic, indicând prezența ulcerățiilor multiple dureroase, deglutiție dificilă.

Antecedente: această maladie a apărut în cavitatea bucală pe parcursul a ultimilor 3 ani, elemente herpetice au fost și pe pielea buzelor și nasului. Pacientul presupune o corelație cu multe stresuri psihice și suprarăcirii frecvente.

30 Obiectiv: mucoasa orală are aspect eritematos și sunt prezente elemente herpetice în număr de 15 pe limbă, gingie, palat, pe mucoasa buzelor, tegumentele perinazale, acoperite cu depuneri fibrinoase gălbui, iar pe buze și perinazal sunt prezente cruste. Ganglionii limfatici regionali sunt măriți în volum.

35 Diagnosticul – stomatită herpetică recurentă, a fost confirmat de datele virusologice (prezența ADN viral de VHS tip 1 în conținutul tisular al veziculei), imunologice (IFN gamma 59,5 pg/ml), citologice (prezența celulelor gigante multinucleate). S-a efectuat tratamentul complex general și local conform metodei propuse. Vindecarea completă a elementelor herpetice a avut loc la a cincea zi. La o lună după tratament datele de laborator au fost: virusologice (ADN viral al VHS tip 1 nu s-a depistat), imunologice (IFN gamma 104,3 pg/ml), citologice (celule epiteliale obișnuite). Nu s-au observat recidive. Starea generală a fost în continuare bună. Control repetat la 2, 6 și 12 luni.

40

MD 3724 F1 2008.10.31

6

(57) Revendicări:

- 5 Metodă de tratament al stomatitei herpetice de grad mediu și grav, care constă în aceea că se efectuează prelucrarea mucoasei cavității bucale cu soluție de NaCl de 0,9% ozonată, ce conține 4...5 mg/l de ozon, timp de 3...5 min, apoi cavitatea bucală se clătește cu soluție de furacilină timp de 2...4 min, după care pe sectoarele afectate ale mucoasei cavității bucale se aplică gelul Lidoclor, iar peste 3...5 min pe aceleași sectoare se aplică gelul BioR de 0,1%, procedura se efectuează de 4...8 ori pe zi, totodată concomitent se administrează 500 mg de Valtrex, de 2 ori pe zi, *per os* și 1 ml de BioR de 0,5%, intramuscular, de 2 ori pe zi în primele 5 zile, iar în următoarele odată pe zi, seria de tratament fiind de 7...10 zile.
- 10

15

(56) Referințe bibliografice:

1. Барер Г. М. Терапевтическая стоматология. Часть 3. Заболевания слизистой оболочки полости рта. Гэотар-Медиа, 2005, с.64-76

Șef Secție:

GROSU Petru

Examinator:

IUSTIN Viorel

Redactor:

LOZOVANU Maria